



## La Dirofilariose cardiopulmonaire ou (maladie du ver du cœur)

### Introduction

-La dirofilariose est une maladie liée à la présence de vers ronds (Nématodes) à l'intérieur du cœur. Le chien est l'espèce la plus fréquemment atteinte par ce parasite mais il peut également infester le chat, le furet et plus rarement l'homme. Ce vers (le plus fréquemment *Dirofilaria immitis*) est transmis par la piqûre d'un moustique sous la forme d'une larve. La larve pénètre sous la peau du chien et se développe progressivement pour devenir un vers qui va s'installer, une fois adulte, à l'intérieur du cœur et des vaisseaux sanguins reliant le cœur aux poumons (les artères pulmonaires).

### Présentation du cas

\*Virus est un chien rottweiler de 5 ans vaccinée contre la rage, reçu Le 16-02-2023 à la clinique de pathologies des carnivores domestiques de l'isvt pour une consultation, qui présentait une toux chronique plus de 3 mois.

\*L'examen clinique a révélé :

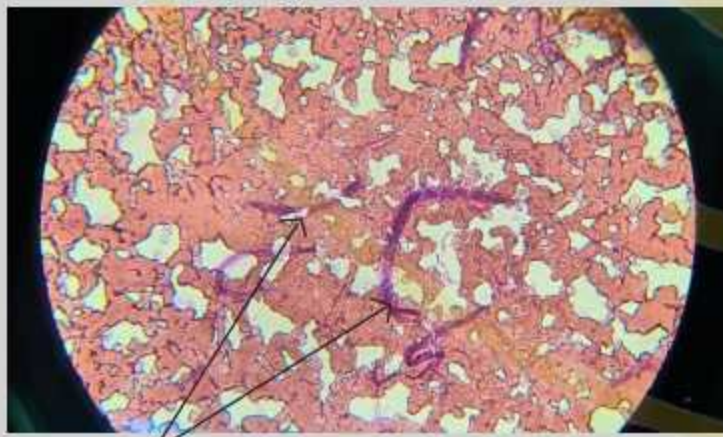
- Un encombrement broncho-pulmonaire avec difficulté à la respiration.
- Une toux prononcée avec jetage bilatérale séreux (épanchement pulmonaire).
- Une arythmie cardiaque avec assourdissement des bruits B1 et B2.
- Onychogryfose



\*Le diagnostic clinique a maintenu les hypothèses suivantes : suspicion de la dirofilariose plus troubles hémodynamique ou une bronchiolite. Le pronostic réservé

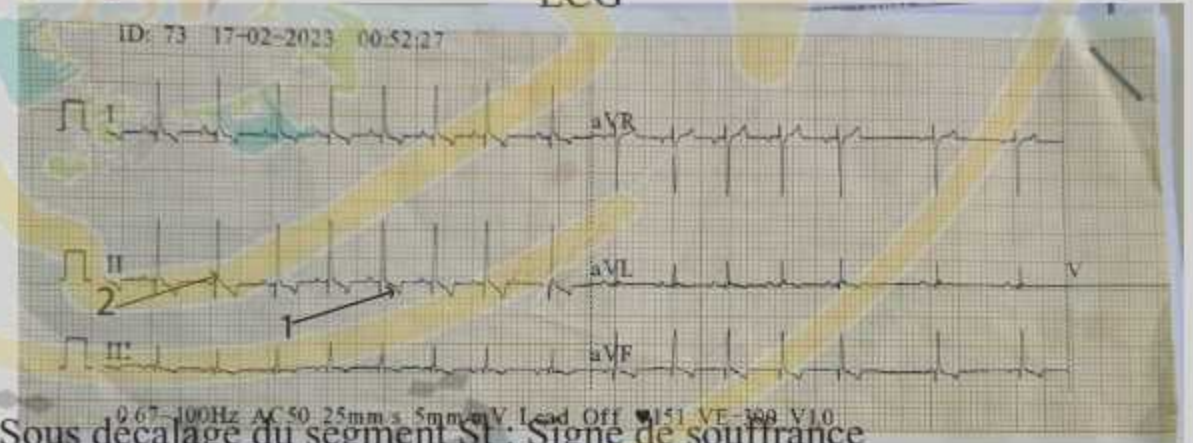
### Examen Complémentaire

Frottis sanguin: Dirofilariose confirmée



*Dirofilaria immitis*

ECG



### Traitement

1 Le 16-02-2023 a reçu : -Biomectin 1.5 cc en S/C.  
-Azium 3cc en IM.  
-longamox 3cc en IM.  
-Diurizone 2cc en S/C.  
Avec prescription de prednisolone 40 mg et furosémide 20 mg en comprimé pendant une semaine.

2 Le 23-02-2023 :  
-Biomectin 1.5cc en S/C.  
Avec prescription de la doxycycline 100 mg en comprimé en plus de la prednisolone et de furosémide pendant une semaine.

3 Le 02-03-2023 :  
-Biomectin 1.5cc en S/C.  
Toujours sous comprimé par voie orale une autre semaine.

4 Le 09-03-2023 :  
-Biomectin 1.5cc en S/C.  
Avec arrêt du traitement par voie orale.

5 Le 16-03-2023 :  
-Biomectin 1.5cc en S/C.  
Et fin de suivi et rétablissement totale de Virus.

### Conclusion

Le frottis sanguin nous a aidé dans la confirmation de la dirofilariose. Le chien a très bien répondu au traitement qui a été instauré durant tout un mois et qui lui a sauvé la vie. Malgré la mise en place et la réussite d'un traitement pour tuer le parasite, des séquelles cardiaques peuvent persister. Plus sa détection est précoce, plus grandes seront les chances de récupération.