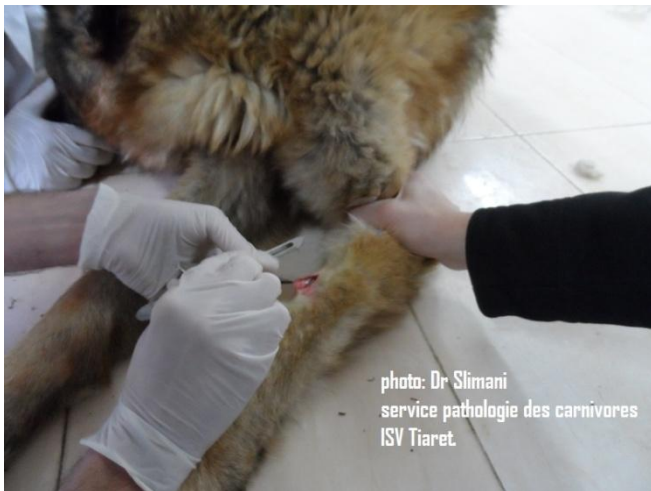
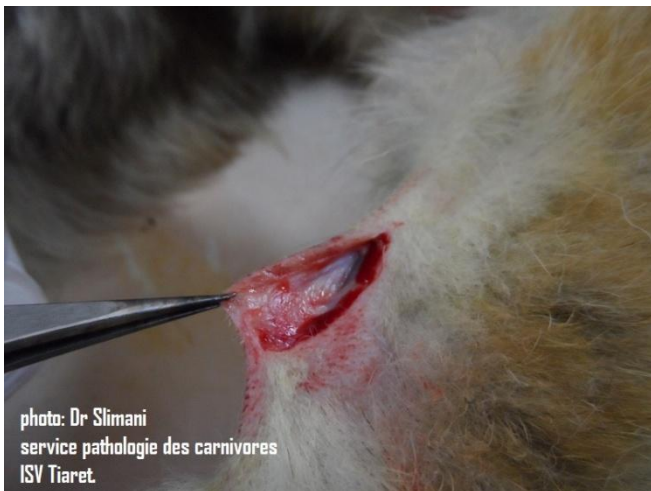
Mise en place d'un cathéter veineux fixe (technique)

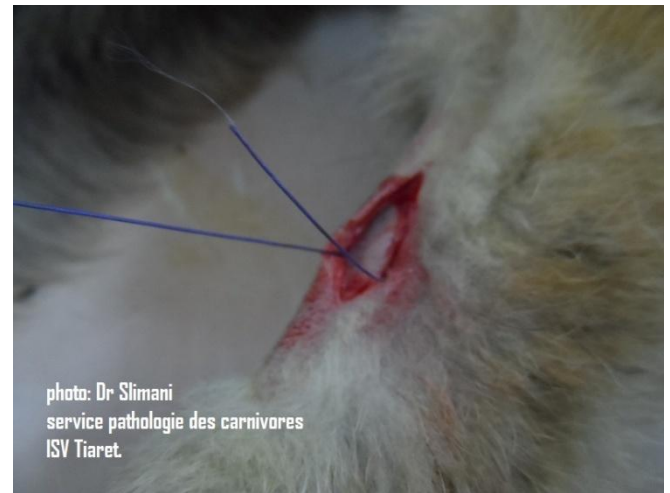
Auteur : Dr Slimani khaled (chargé du module pathologies des carnivores), en collaboration avec l'équipe clinique : Dr Hariche Zahira, Dr Benssgheieur Fatiha, Dr Kaddari Amina.



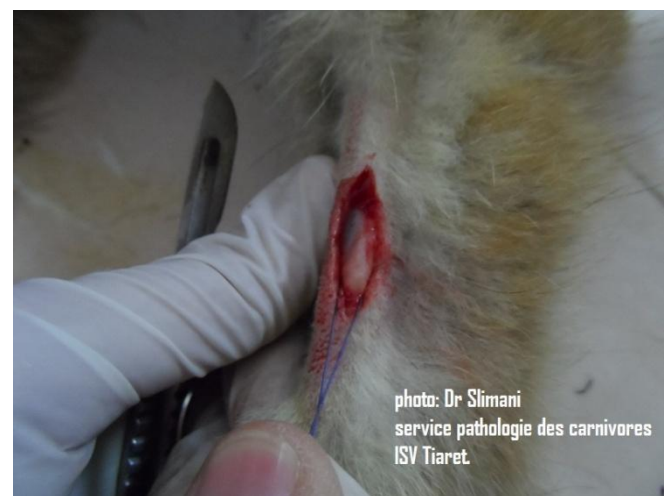1 : incision cutanée de 2 cm de long après rasage de la face externe de la zone radiale (veine céphalique).



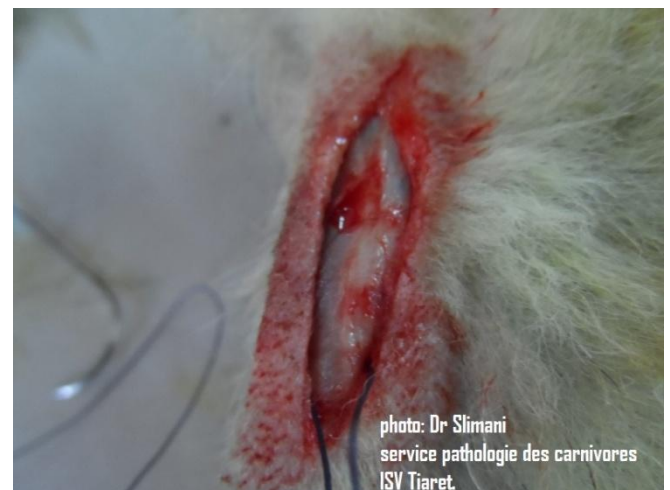2 : mise en évidence de la veine radiale.



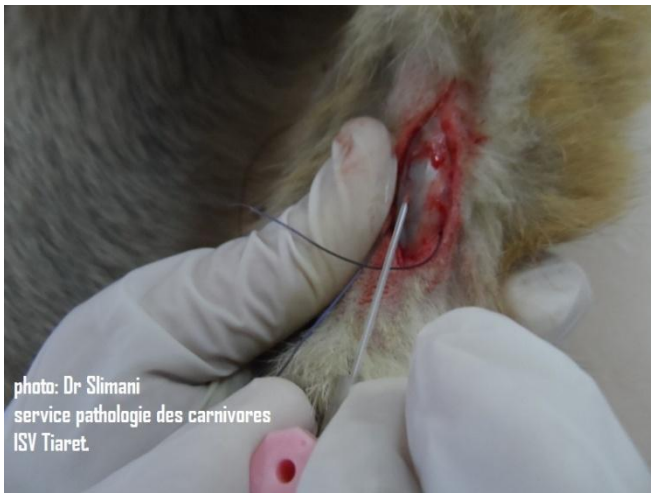3 : lacération de la veine par un passage d'un fil de suture afin de la fixer et de l'extérioriser



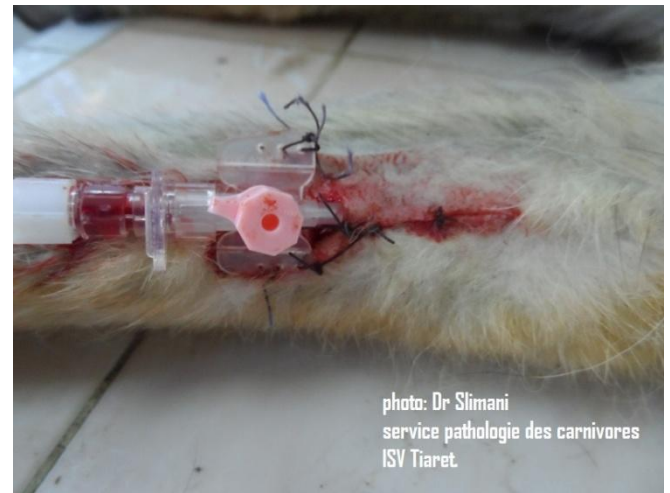4 : fixation et extériorisation de la veine radiale.



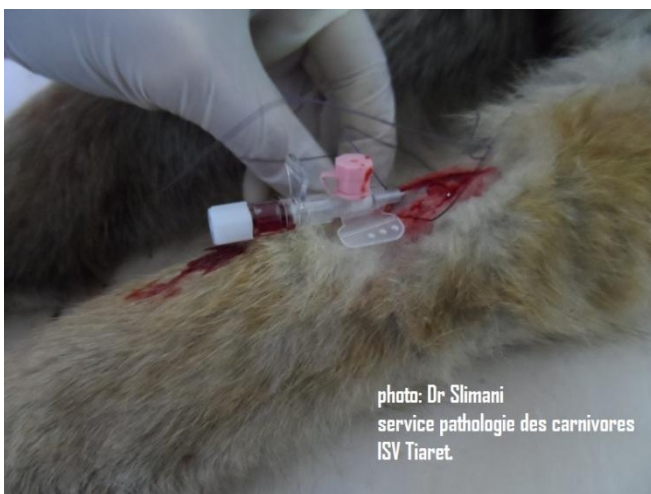5: veine radiale vue de proche.



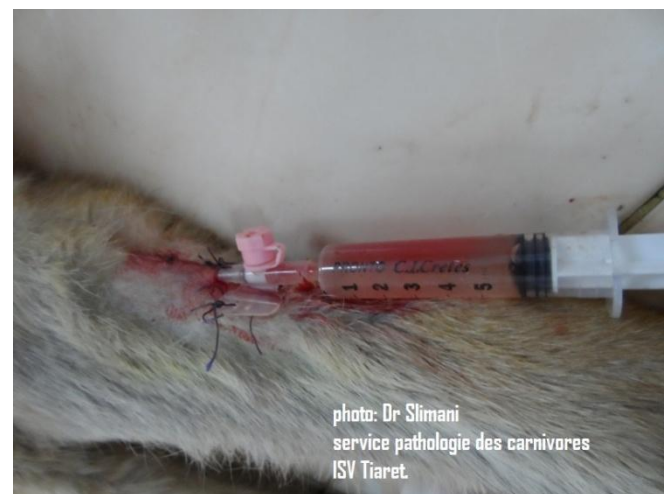6 : insertion d'un cathéter muni d'une aiguille dans la veine.



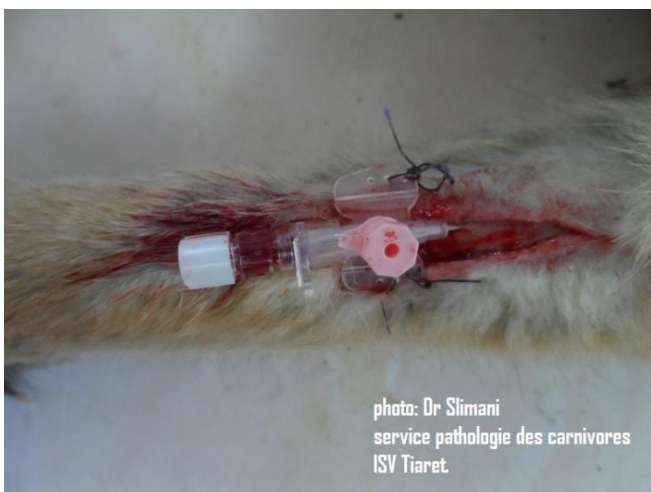9: suture de la peau incisée par des points simples séparés.



7: cathéter complètement introduit dans la veine,



10 : l'aiguille est retiré du cathéter et une seringue remplie de sérum salé est placée afin d'assuré la vacuité du cathéter.



8: fixation du cathéter avec la peau par points simples,



11 : mise en place d'une perfusion.